

Koljeno

MD-KNEE

• SEKUNDARNE TOČKE

Anatomski orijentir:

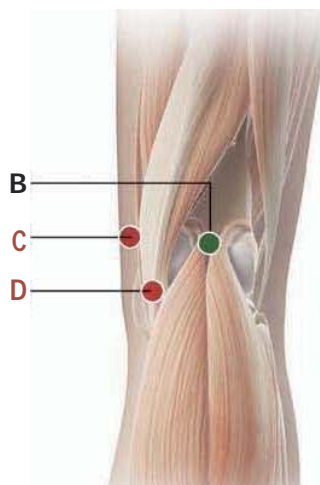
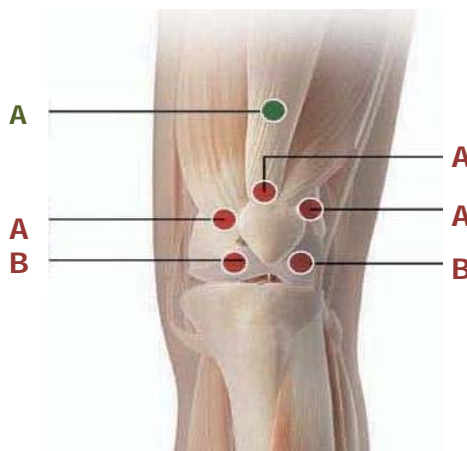
- A) 4-5 cm iznad gornjeg ruba patele
- B) srednja točka poplitealne jame

MD:

- za **A)**: MD Muscle.
- B)**: MD-Matrix.

Kako ubrizgati:

- za **A)**: i.m., duboko 6-8-10 mm, pod kutem od 90° na površinu kože .
- B)**: s.c.



• GLAVNE TOČKE

1

Prednji anatomski orijentir:

- A) uz gornji rub patele te 2 cm lijevo i desno prateći rub patele
- B) inferiorno - lateralno od ruba patele , u razini međuzglobnog prostora

Kako ubrizgati:

s.c. ili i.a. samo za lateralnu točku A.

2

Stražnji anatomski orijentir:

- C) na unutarnjoj površini koljena u razini međuzglobnog prostora
- D) na unutarnjoj površini koljena uz gornji rub tibije blizu međuzglobnog prostora

Kako ubrizgati:

s.c., 5-6 mm duboko, pod kutem od 90° na površinu kože

Napomene:

Sve potkožne (s.c.) i intradermalne (i-d.) injekcije moraju biti s iglom dužine 12-16 mm , promjera 25-28 G (Gauge).

Sve intramuskularne (i.m.) injekcije moraju biti s iglom od dužine 40 mm , promjera 21 G (Gauge) .

- Kada dajete subkutane injekcije , umetnite iglu pod kutem od oko 45 ° stupnjeva
- Kada dajete intramuskularne injekcije, umetnite iglu pod kutem od oko 90 ° stupnjeva

Tri najčešća mjesta za intraartikularnu aplikaciju su: anterolateralno, anteromedijalno (pacijent je s koljenima savijenim pod 90°) i lateralno na sredini patele (ekstendirano koljeno)

Koljeno – MD KNEE

UPUTE ZA UPORABU I KOMBINACIJA S DRUGIM MDs

- Ubrizgajte u glavne točke

- Artroza koljena: MD-Knee + MD-Poly
- Bol u koljenu uzrokovana reumatoidnim artritismom ili drugim autoimunim bolestima: MD-Knee + MD-Poly
- Sekundarni akutni i kronični artrosinovitis koljena osteoartritis ili reumatoidni artritis: MD-Knee + MD-Poly
- Postraumatski ili postoperativni akutni i kronični artrosinovitis: MD-Knee + MD-Matrix
- Traumatska lezija križnih ili kolateralnih ligamenata koljena: MD-Knee + MD-Tissue
- Lezije meniskusa: MD-Knee + MD-Poly
- Priprema koljena za menisektomiju: MD-Knee + MD-Muscle
- Rehabilitacija nakon operacije koljena: MD-Knee + MD-Muscle + MD-Neural.